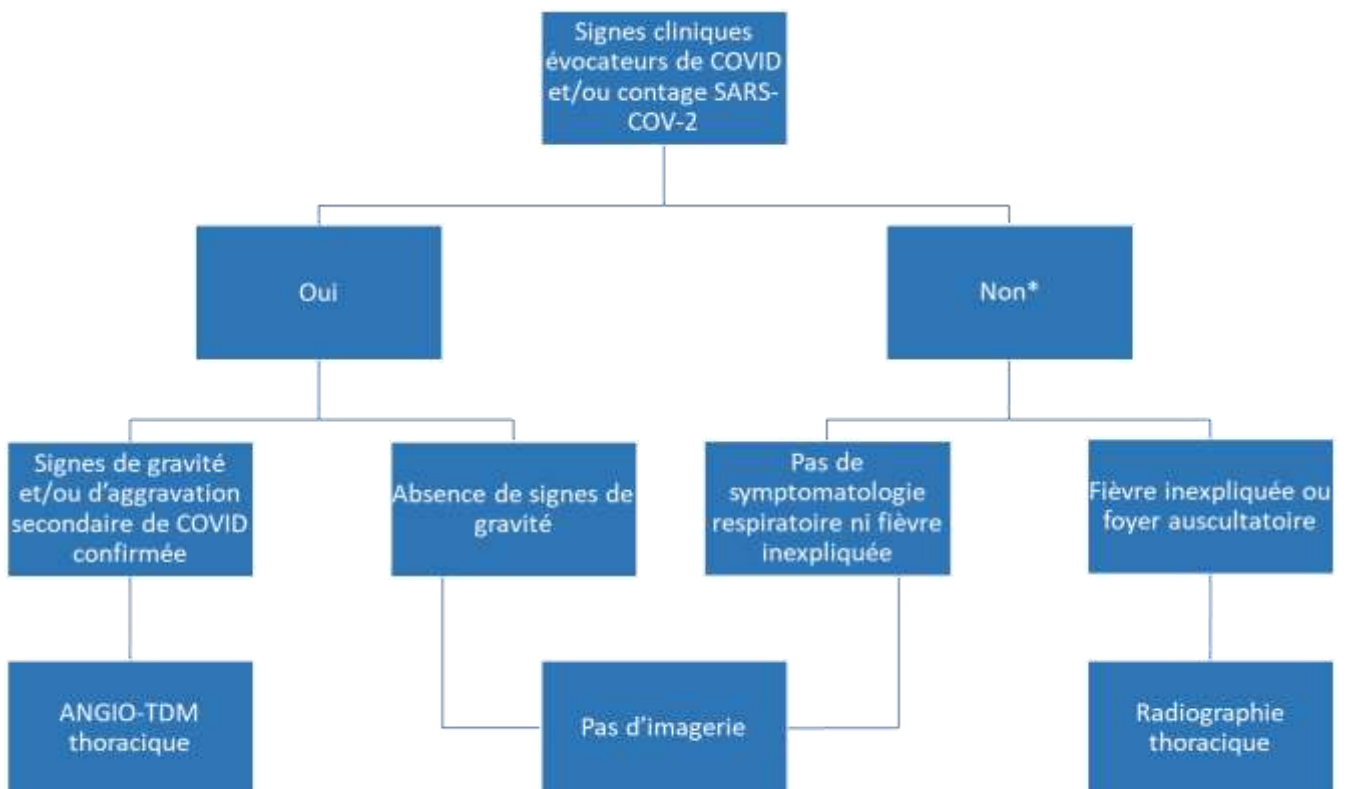


Infection SARS-CoV-2 / COVID-19

Recommandations pour l'Imagerie Thoracique chez l'Enfant

Mise à jour : le 7 avril 2020



* Cas particulier des enfants asymptomatiques nécessitant une prise en charge médicale ou chirurgicale urgente, en l'absence de possibilité de réalisation d'un test PCR dans un délai adapté : TDM thoracique basse dose de dépistage possible en fonction des équipes (voir 4a)

1. Epidémiologie et clinique

- 90% des enfants infectés sont asymptomatiques ou pauci-symptomatiques¹. Les formes sévères restent exceptionnelles².
- La présentation clinique n'est pas spécifique hormis les cas d'agueusie et/ou anosmie complète brutale (en l'absence de rhinorrhée et d'obstruction nasale).
- Symptômes décrits : rhinorrhée, obstruction nasale, toux, fièvre, tachypnée, dyspnée, symptômes digestifs (dysphagie, diarrhée), conjonctivite, éruption³.
- Chez le nouveau-né et le nourrisson < 3 mois, l'infection peut se révéler par une fièvre isolée, sans signe respiratoire chez des enfants irritables, geignards et hypotoniques.
- Informations complémentaires sur Infovac-France : <https://www.infovac.fr/?view=article&id=847&catid=45>

2. Justification et optimisation des actes d'imagerie chez l'enfant

- Les actes d'imagerie utilisant les radiations ionisantes chez l'enfant doivent continuer à faire l'objet d'une vigilance systématique.
- Les actes doivent être justifiés médicalement et faire l'objet d'une demande validée par un médecin radiologue sénior.
- Les radiologues et manipulateurs en électroradiologie doivent continuer à veiller à l'optimisation dosimétrique des examens.

3. NON-indications de l'imagerie en contexte épidémique COVID-19

- Le dépistage radiologique systématique des enfants asymptomatiques n'est **pas** justifié.
- En présence de symptômes évocateurs et/ou notion de contagé, en l'absence de signes cliniques de gravité, l'imagerie thoracique n'est **pas** systématiquement indiquée.
- En l'absence de symptôme évocateur et de notion de contagé, la radiographie de thorax garde ses indications habituelles (fièvre inexpliquée, foyer pulmonaire auscultatoire).

4. Scanner thoracique chez les enfants COVID-19 (prouvés ou suspects)

a. Indications du scanner

- *Au diagnostic initial* : dans les formes graves pour lesquelles une prise en charge hospitalière est envisagée (enfants oxygéno-requérants).
- *Au cours du suivi* d'une forme avérée : en cas d'aggravation clinique
- *Cas particuliers* : chez les enfants nécessitant une prise en charge médicale ou chirurgicale urgente, en l'absence de possibilité de réalisation d'un test PCR diagnostique dans un délai adapté, l'opportunité de réaliser un scanner pulmonaire basse dose pour dépister des signes d'atteinte pulmonaire COVID-19 est laissée à l'appréciation de l'équipe médicale en charge du patient. Ce scanner ne doit être réalisé que si l'information radiologique a un impact significatif direct et sur la prise en charge thérapeutique, dans l'intérêt du patient et/ou des personnels soignant en contact direct (une information des parents sur ces indications particulières est recommandée).

b. Technique d'examen

- **Une injection iv de produit de contraste iodé est recommandée** :
 - pour contribuer au diagnostic différentiel à la phase initiale,
 - pour identifier une éventuelle complication thrombo-embolique en cas d'aggravation secondaire.
- **Les paramètres d'acquisition doivent être optimisés** en tenant compte des niveaux de référence diagnostiques.
- **Les précautions d'hygiène** pour les manipulateurs en contact direct avec les patients sont similaires à celles recommandées chez l'adulte, de même que les procédures de bio-nettoyage des équipements.

c. Sémiologie radiologique

- La sémiologie chez l'adulte a été largement décrite ⁴⁻¹¹
 - <https://ebulletin.radiologie.fr/covid19>
 - https://www.myesr.org/sites/default/files/2020-04/COVID%20and%20Radiology%20departments_Website%20version%20April%202-2.pdf

- La sémiologie chez l'enfant est encore peu décrite. Les premières publications décrivent une sémiologie similaire, bien que moins sévère^{12,13}. Sont rapportées des plages de condensation en verre dépoli sous-pleurales uni- ou bilatérales et, dans la moitié des cas, des zones de consolidation avec signe du halo¹³.
- Cette sémiologie peut être modifiée par une co-infection.

Références

1. Dong Y, Mo X, Hu Y, et al. Epidemiological Characteristics of 2143 Pediatric Patients With 2019 Coronavirus Disease in China. *Pediatrics* 2020.
2. Sun D, Li H, Lu XX, et al. Clinical features of severe pediatric patients with coronavirus disease 2019 in Wuhan: a single center's observational study. *World J Pediatr* 2020.
3. Shen K, Yang Y, Wang T, et al. Diagnosis, treatment, and prevention of 2019 novel coronavirus infection in children: experts' consensus statement. *World J Pediatr* 2020.
4. Fang Y, Zhang H, Xie J, et al. Sensitivity of Chest CT for COVID-19: Comparison to RT-PCR. *Radiology* 2020:200432.
5. Kanne JP. Chest CT Findings in 2019 Novel Coronavirus (2019-nCoV) Infections from Wuhan, China: Key Points for the Radiologist. *Radiology* 2020;295:16-7.
6. Ye Z, Zhang Y, Wang Y, Huang Z, Song B. Chest CT manifestations of new coronavirus disease 2019 (COVID-19): a pictorial review. *Eur Radiol* 2020.
7. Cheng Z, Lu Y, Cao Q, et al. Clinical Features and Chest CT Manifestations of Coronavirus Disease 2019 (COVID-19) in a Single-Center Study in Shanghai, China. *AJR Am J Roentgenol* 2020:1-6.
8. Han R, Huang L, Jiang H, Dong J, Peng H, Zhang D. Early Clinical and CT Manifestations of Coronavirus Disease 2019 (COVID-19) Pneumonia. *AJR Am J Roentgenol* 2020:1-6.
9. Li Y, Xia L. Coronavirus Disease 2019 (COVID-19): Role of Chest CT in Diagnosis and Management. *AJR Am J Roentgenol* 2020:1-7.
10. Ai T, Yang Z, Hou H, et al. Correlation of Chest CT and RT-PCR Testing in Coronavirus Disease 2019 (COVID-19) in China: A Report of 1014 Cases. *Radiology* 2020:200642.
11. Chung M, Bernheim A, Mei X, et al. CT Imaging Features of 2019 Novel Coronavirus (2019-nCoV). *Radiology* 2020;295:202-7.
12. Li W, Cui H, Li K, Fang Y, Li S. Chest computed tomography in children with COVID-19 respiratory infection. *Pediatr Radiol* 2020.
13. Xia W, Shao J, Guo Y, Peng X, Li Z, Hu D. Clinical and CT features in pediatric patients with COVID-19 infection: Different points from adults. *Pediatr Pulmonol* 2020.